18-22 Kasım 2015
21.11.2015
09:06:07

SIK YAPILAN TANI HATALARI, OLMAMASI GEREKENLER

Doç.Dr.Funda DOĞRUMAN AL

Gazi Üniversitesi Tıp Fakültesi Tıbbi Mikrobiyoloji Anabilim Dalı

21.11.2015

3. Ulusal Klinik Mikrobiyoloji Kongresi, Antalya

Hata

- İstemeyerek ve/veya bilmeyerek yapılan yanlış, kusur, yanılma, yanılgı
- Hatalar planlanmış bir işin amaçlandığı şekilde tamamlanamamaması, planlama hatası veya bilgisizlik sonucu karşımıza çıkar

Hataya sebep olan faktörler

- Standart süreçlerin olmayışı
- Protokollerin uygulanmasına direnç gösterilmesi
- Hafızaya güven
- Uzun çalışma saatleri
- Gereğinden fazla iş yükü
- Değişken bilginin sağlanması
- Çok fazla belgenin varlığı
- Teknik hatalar

- Sağlık hizmetine bağlı hata
- **Tıbbi Hata**
- İşleme bağlı hatalar
  - Yanlış işlemi yapma
- İhmale bağlı hatalar
  - Doğru işlemi yapmama
- Uygulamaya bağlı hatalar
  - Doğru işlemi yanlış uygulama

- Tıbbi hatalar
- %65.2 hekimler
- %12.2 hemşireler
- %9.9 hekim+hemşireler
- **%2.3 laboratuvar görevlileri**

Ertem G. 2009

Önce zarar vermeyiniz!

«Primum non nocere»

Hipokrat

Tıbbi hataların önlenmesinde

- Tıbbi hataların bildirilmesinin cezaya yol açacağı gibi bir ortamın yaratılmasından kaçınılması
- Hasta güvenliği kültürü

Bu Proje Avrupa Birliği ve Türkiye Cumhuriyeti
tarafından finanse edilmektedir
Bulaşıcı Hastalıkların Sürveyansı ve Kontrolü Projesi
(TR0802.16)
Ulusal Mikrobiyoloji Standartları
BULAŞICI HASTALIKLAR
LABORATUVAR
TANI REHBERİ
CİLT III
01.01.2015-01.01.2018
T.C. Sağlık Bakanlığı
Türkiye Halk Sağlığı Kurumu Başkanlığı
Mikrobiyoloji Referans Laboratuvarları Daire Başkanlığı
Ankara – 2014
CFCU
T.C. Sağlık Bakanlığı

- Bildirimi zorunlu hastalıklar
- Form no: 017
- D grubu
  - *Entamoeba histolytica*
    - amipli dizanteri etkeni olarak
  - *Giardia intestinalis*
  - *Cryptosporidium* sp.

Paraziter Hastalıkların Yaygınlığı

- Turizm
- Ticari hareketlilik
- Deniz aşırı ve **sınır aşırı hareketlilik**

A. Rutin parazitoloji laboratuvarı

- Mikroskobik tanı laboratuvarı
- İmmünoparazitoloji laboratuvarı

B. İleri tanı ve moleküler parazitoloji laboratuvarı

C. Besiyeri ve deney hayvanları laboratuvarı

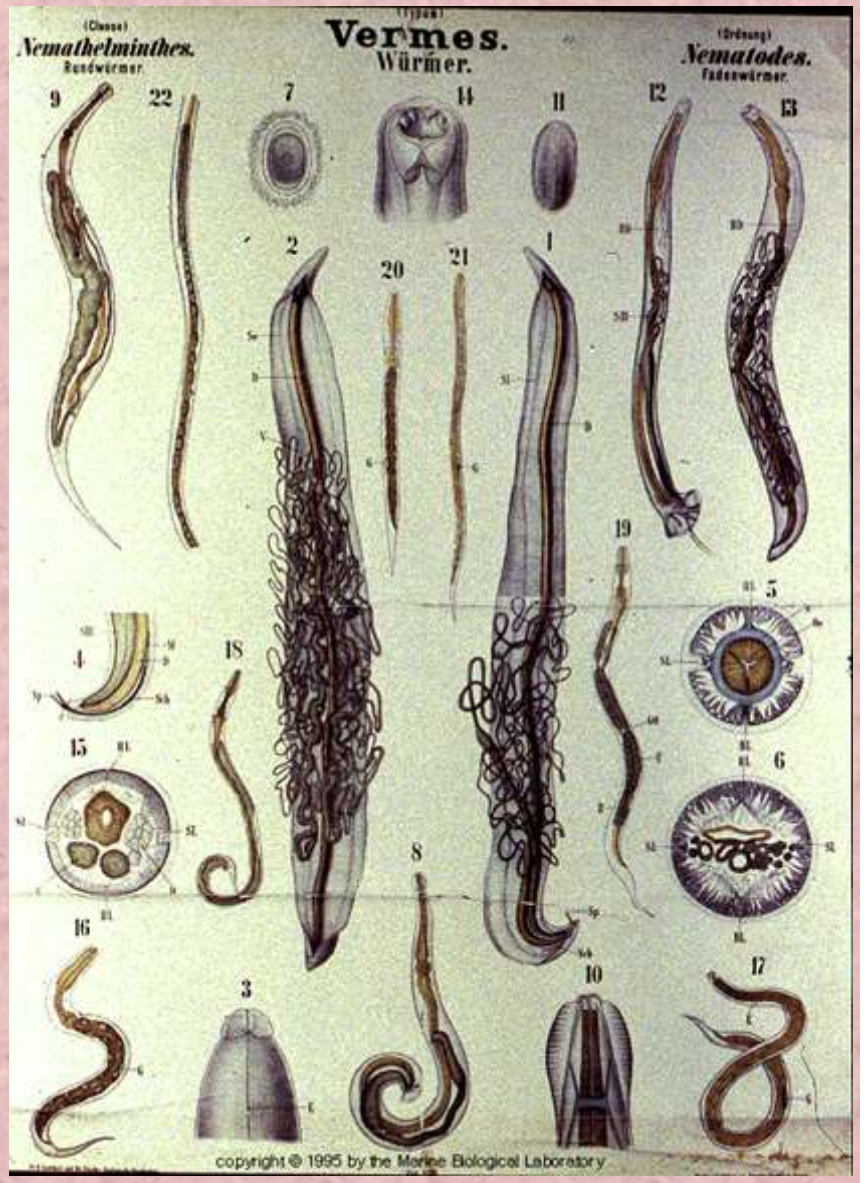

Mikroskobik Tanı Laboratuvarı

- Dışkı
- Kan
- Diğer tanı materyalleri
  - Anal bant
  - Balgam
  - BAL
  - İdrar
  - Vajinal sıvı
  - Saç
  - Parazitin kendisi

- **Anamnez**
  - Seyahat
  - Yaşadığı bölge
  - İmmün yetmezlik durumu
  - Antidiyaretik, antiasit, antibiyotik, kolonoskopi, baryumlu grafi
- Doğru dışkı alımı (su, idrar karışmamalı)
- Kan doku parazitleri için doğru zamanda , doğru şekilde örnek alımı

Mikroskobik inceleme

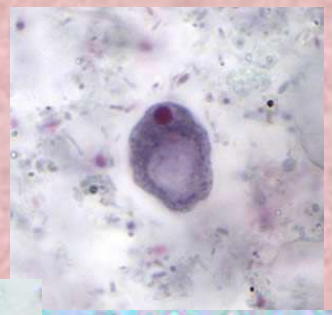



- Preparat hazırlanması
- Serum fizyolojik + **Lugol solüsyonu**
  - ***Iodamoeba butschlii***
- Çoklaştırma**!**
  - Formol-eter/etil asetat konsantrasyon yöntemi
- Fiksatifler
- Kalıcı boya
  - Trikrom boyama
  - Kinyoun acid-fast boyama

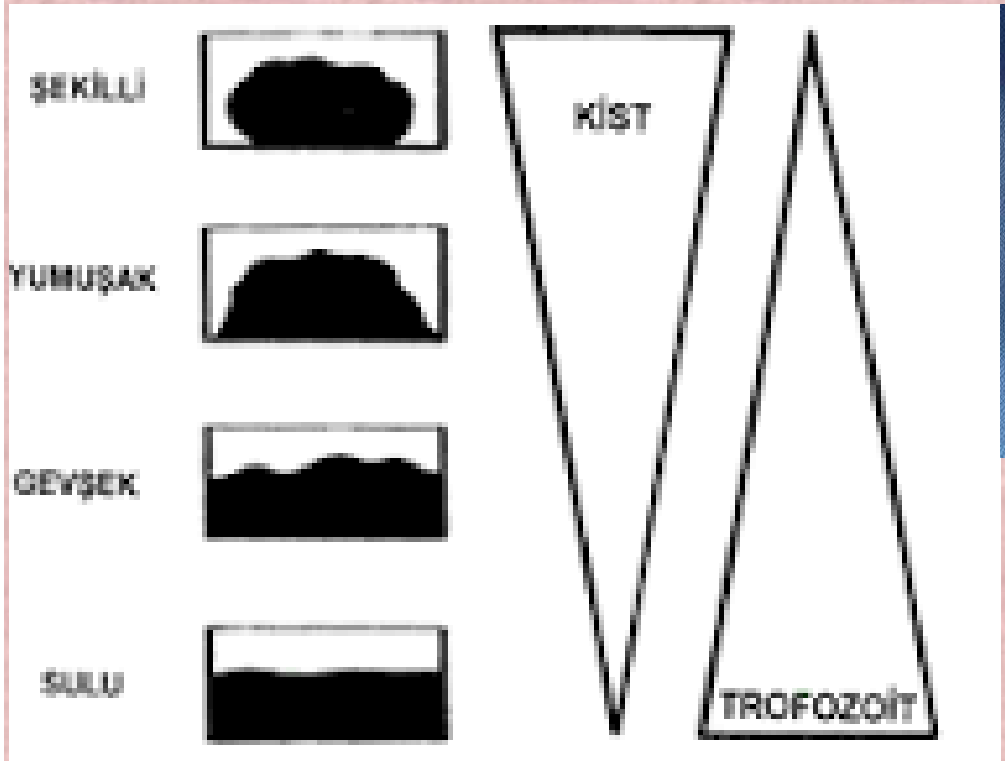



Dışkı örneğinin kıvamına göre kist ve trofozoit dağılımı

Sulu örnekler dışkılamadan sonraki yarım saat içerisinde incelenmeli

Materyal alımında dikkat etmemiz gerekenler

- Yeterli miktarda örnek alınmalı
- Farklı günlerde olmak üzere **en az 3 kez** , ideali 6 kez örnek istenmeli
- Bebek bezi !!
- Fiksatif şeçimi, kullanımı*

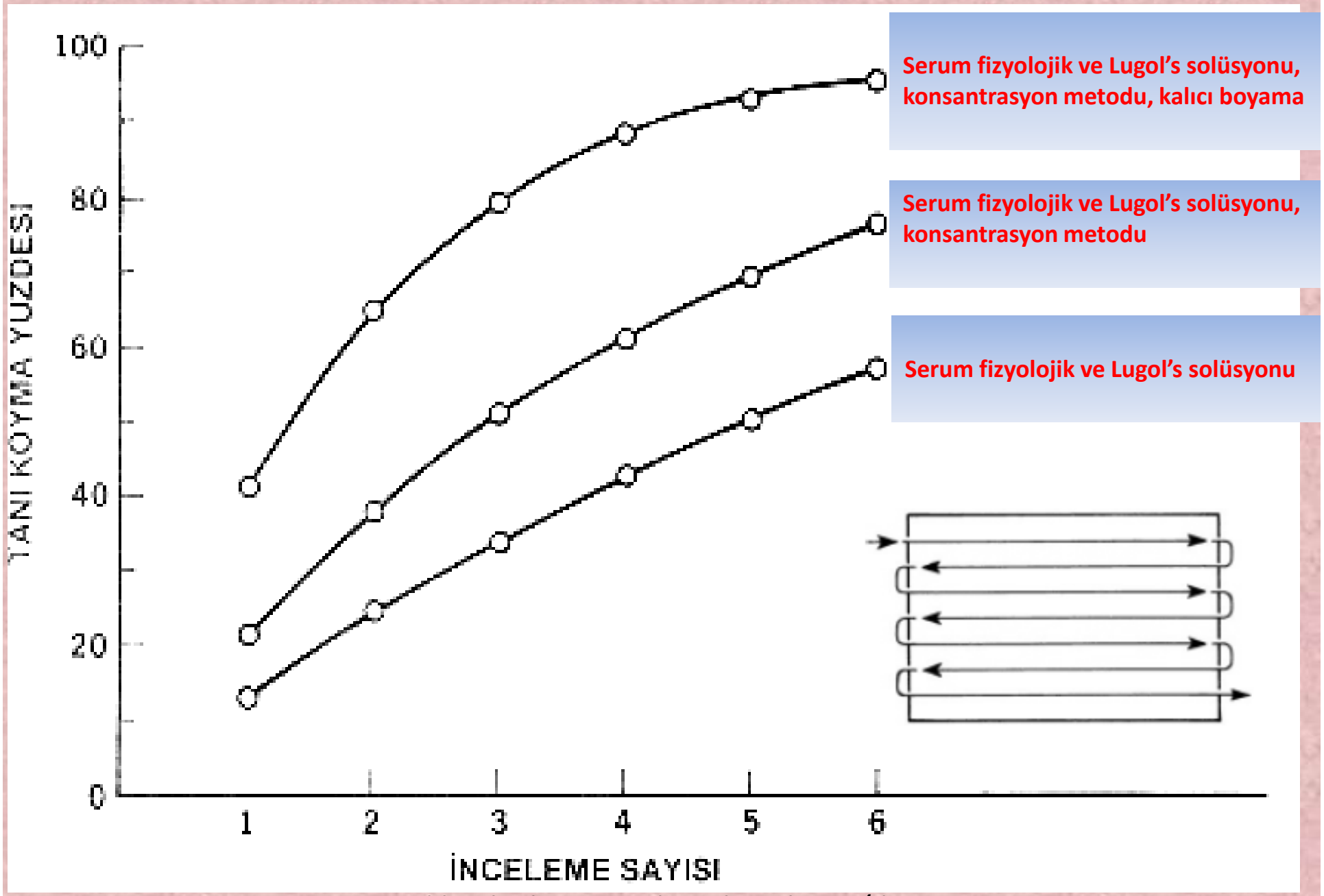

Farklı teknik ve sayı ile *E. histolytica/dispar* tanısı, Garcia LS, 2007

- İlk bildirilen negatif sonuçla paraziter enfeksiyon tanısı dışlanamaz
- Amipli dizanteri tanısı!
- Bebek ve küçük çocuklardan örnek alımı
- Menstruasyon sorgulanmalı
- **Selofan bant yöntemi** ayrıntılı tarif edilmeli
  - Selefon bant yöntemi uygulanmadan enterobiyaz olgularının % 95'ine tanı konulamaz

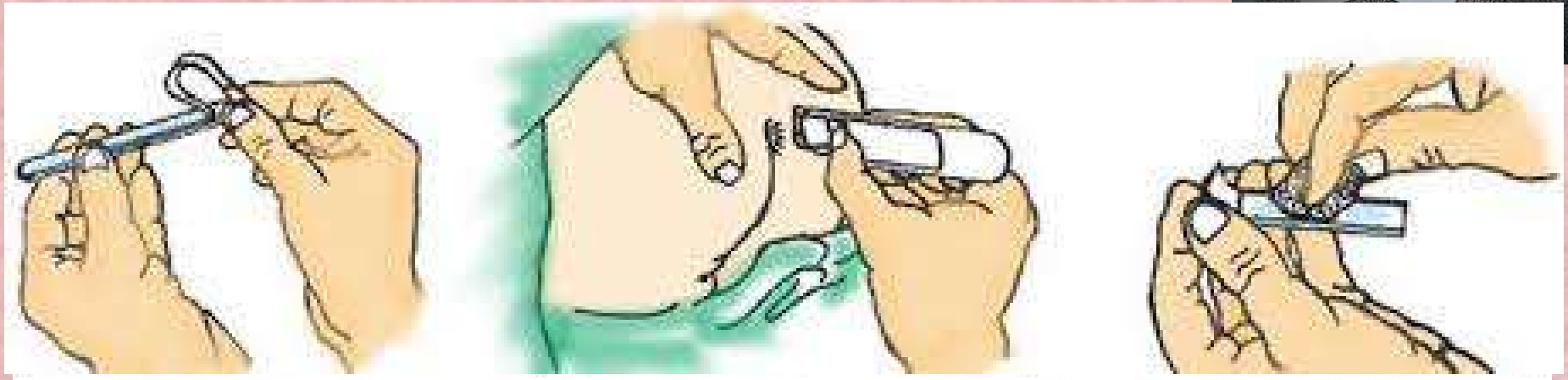

Selefon band tekniği ile oksiyür yumurtası toplanması

Niye boyama yöntemleri

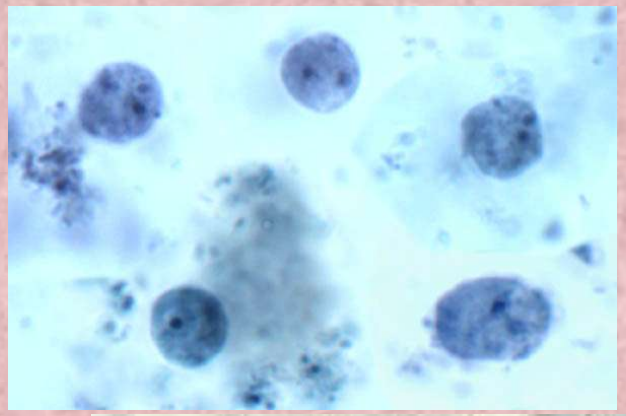

- Morfolojiler daha iyi incelenir
- *Dientamoeba fragilis*,
- *Entamoeba* türleri
- İnceleme ertelenebillir
- Kalıcı kayıt, arşivleme olanağı
- Referans ve araştırma materyali
- Konsültasyon olanağı

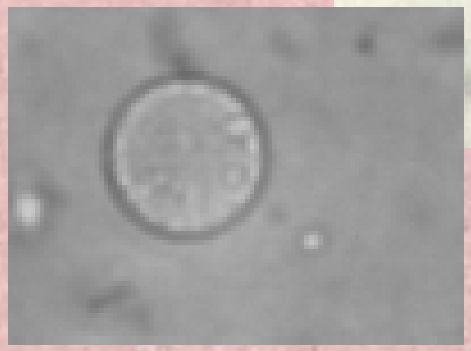

Mikroskopik tanıda…..

- Mikroskop kullanımı
- Parazitlerin tanınması
- Artefakt ve pseudoparazitler

DENEYİM

Tablo 1. Parazit varlığı açısından sonuçlar

Araştırmacılar	*Blastocystis hominis*	*Cryptosporidium parvum*	*Cyclospora cayetanensis*	*Giardia intestinalis*	*Entamoeba spp.*	*Endolimax nana*	*Ascaris lumbricoides*	*Dientamoeba fragilis*	*Toplam*
1	10	24	0	2	1	0	0	0	37
2	11	23	0	2	1	0	0	0	37
3	12	20	1	4	1	5	3	3	49
Toplam[a]	16	30	1	4	2	5	3	3	64
Toplam[b]	6	13	0	1	0	0	0	0	21

1: tıbbi mikrobiyoloji araştırma görevlisi, 2: tıbbi mikrobiyoloji uzmanı, 3: parazitoloji uzmanı
[a]: en az bir araştırmacı tarafından pozitif bulunan örneklerin toplam sayısı
[b]: araştırmacıların tümü tarafından pozitif bulunan örneklerin toplam sayısı

225 ishalli çocuk, mikroskobik inceleme,
formol-eter çoklaştırma yöntemi,
KAF boyama yöntemi
Trikrom

İmmun tanısal testler

- Dışkıda antijen arama testlerinde
- **ELISA**
  - ilk basamakta ishalli ve katı örnek miktarlarına dikkat edilmeli*
- Yıkama otomatik/manuel
- Kit prospektüsünde belirtilen yıkama sayısından 1-2 kez daha fazla yıkama yapılabilir *

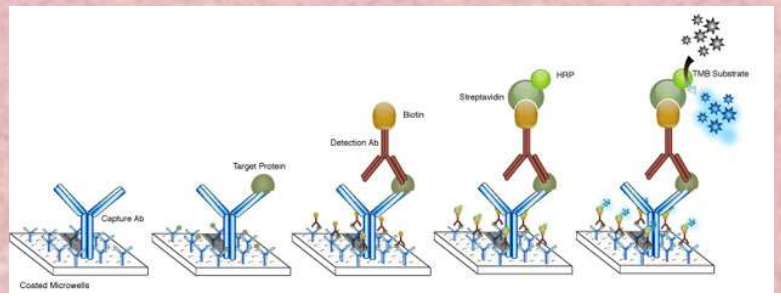

- **DFA**
- Deneyim çok önemli, yıkama aşamasında örnek kaybedilebiliyor.
- Damla damla yıkama yapılmalı

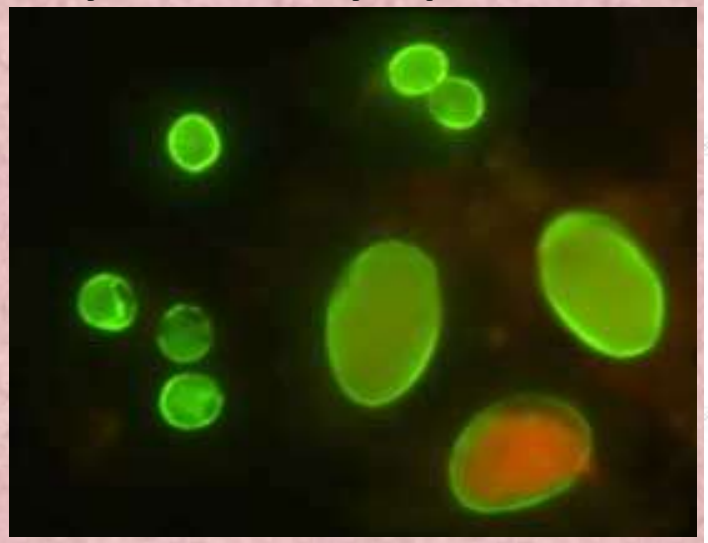

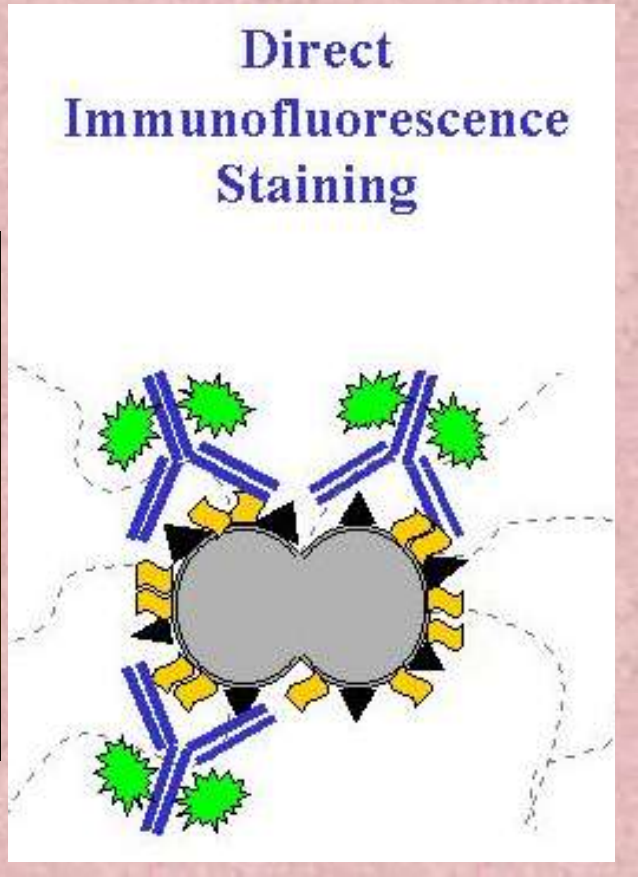

Kan-doku parazitleri

- Giemsa boyama yöntemi
  - Günlük boya hazırlanması
- İnce yayma ve kalın damla preparatları
- **Parmak ucu kanı** kullanılmalı, EDTA veya diğer antikoagülanları içeren tüplerle gelenler değil
- Boyama hemen yapılmalı ve yeterli sürede incelenmeli

Doğru tanı için iyi bir yayma

- Fazla kan
- Kirli lam
- Yayma sırasında tam temas sağlayamama
- Yağlı lam
- Aynı lamda ince ve kalın damla



FIGURE 1–2 Well-made peripheral blood smear. (From Rodak BF, Fritsma GA, Keohane EM: *Hematology: clinical principles and applications*, ed 4, St. Louis, 2012, Saunders.)

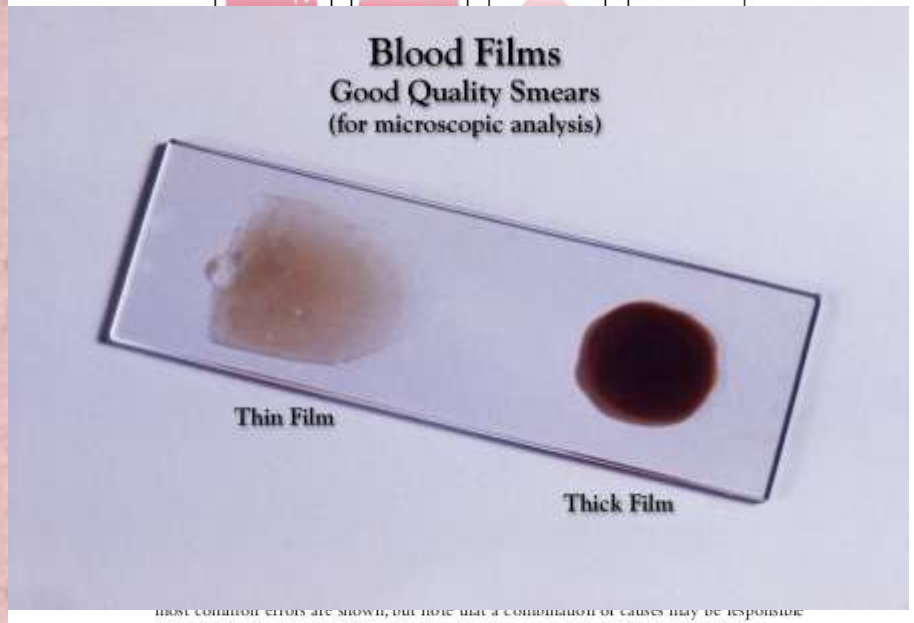

most common errors are shown, but note that a combination of causes may be responsible for unacceptable films. **A,** Chipped or rough edge on spreader slide. **B,** Hesitation in forward motion of spreader slide. **C,** Spreader slide pushed too quickly. **D,** Drop of blood too small. **E,** Drop of blood not allowed to spread across the width of the slide. **F,** Dirt or grease on the slide; may also be caused by elevated lipids in the blood specimen. **G,** Uneven pressure on the spreader slide. **H,** Time delay; drop of blood began to dry. (From Rodak BF, Fritsma GA, Keohane EM: *Hematology: clinical principles and applications*, ed 4, St. Louis, 2012, Saunders.)

Mikroskopi sırasında ……

- Kalın damla…..immersiyon objektifi ile en az 100 alan (5 dk)
- İnce yaymada 200-300 alan (20-25 dk)

- ***Plasmodium falciparum***
- Muz şeklindeki gametositler %10-15 arasında görülmekte
- Genç trofozoitler !
- Yurtdışı kaynaklı sıtma

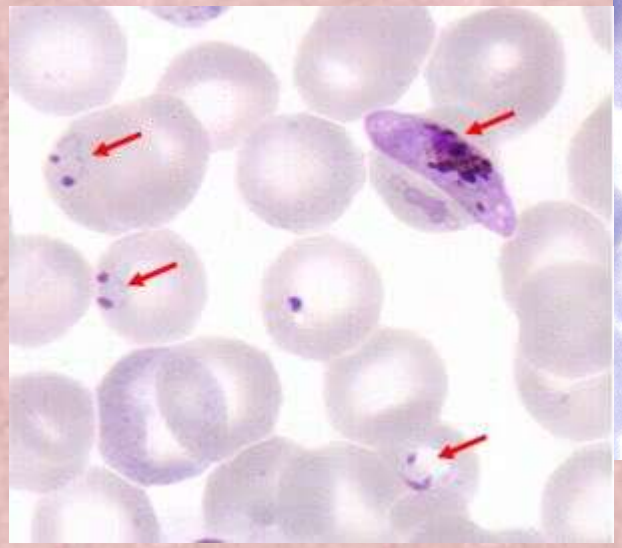

- 80 mikroskopist, 11 farklı sağlık kurumu
  - Yayma 1: *P. falciparum*, 104/ul
  - Yayma 2: *P. falciparum*, 53404/ul
  - Yayma 3: *P. falciparum* + *P. vivax*
  - Yayma 4: *P. falciparum* + *P. vivax*
  - Yayma 5: *P. vivax* 23503/ul
  - Yayma 6: *P. vivax 400*/ul
  - Yayma 7,8,9,10: Negatif

Etyopya, 72 mikroskopist

Ayalew F.BMC Research Note 2014

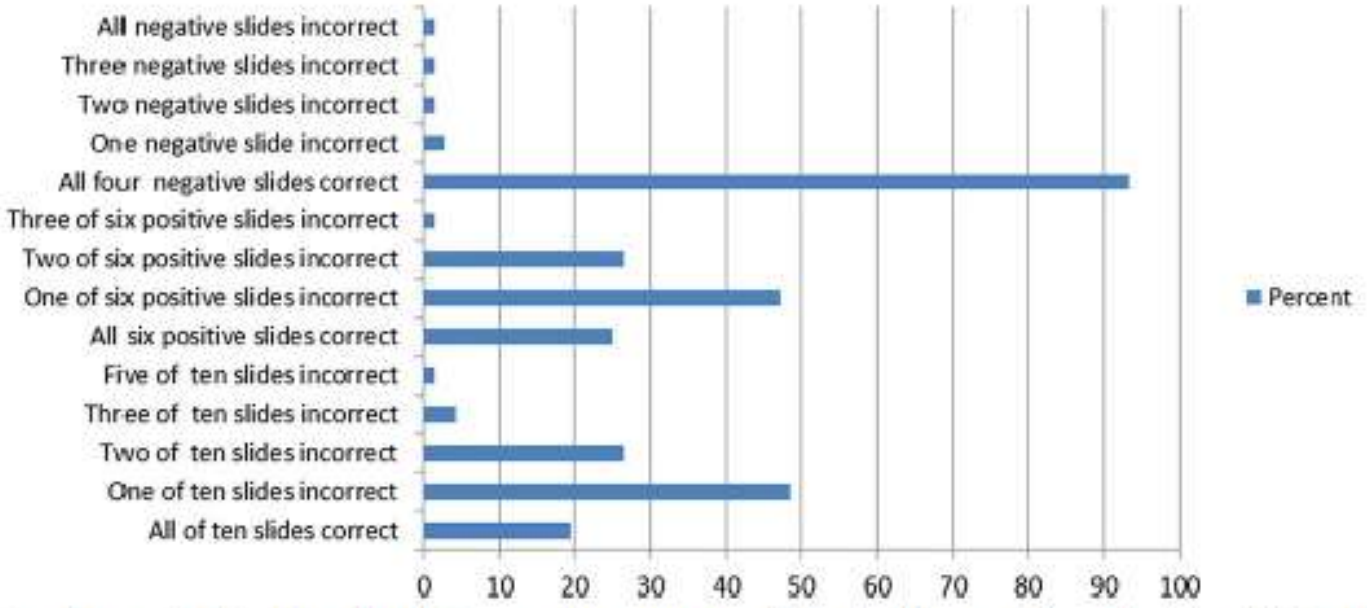

Figure 1 Distribution of error in detection of malaria parasites among participants, Hawassa Town, Southern Ethiopia (n = 72), 2014.

14 (%19.4) kişi 10 doğru
58 (%80.6) kişi tek yanlış

Plasmodium tanısı
uyum %88 (Kappa:0.76)
Tür tayini
uyum %74.3 (Kappa: 0.63)

Table 5 Agreement of participants with reference readers for negative and positive slides based on experience

	Agreement of participants with reference readers	
Slide characteristics	Participants <2 years of experience	Participants ≥2 years of experience
Negative slides	87.5%	94.6%
P.vivax at low density	50%	64.3%
P.falciparum at low density	12.5%	23.2%
Mixed*	25%	37.5%

*Both *P.vivax* and *P.falciparum*.

Serolojik ve immün tanısal testler

- En az iki testin paralel sonuçları incelenmeli
- Çarpraz reaksiyonlara dikkat edilmeli
- Monoklonal antikorlarla hazırlanmış testler

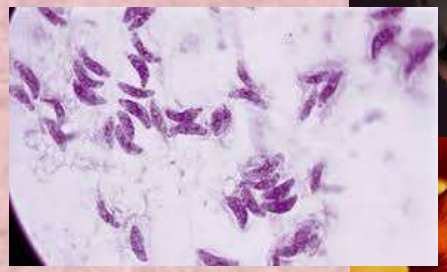

Tanısal İkilem:Hidatik hastalıklı 11 Olgunun Analizi

- 2006-2009 yılları arasında göğus cerrahisi kliniğinde tanı konulan atipik klinik ve radyolojik görünümlü kist hidatik hastalarında hastalığın karakteristik özelliklerinin ve cerrahi sonuçlarının gösterilmesi
- Tanı sırasında yaşanan hatalar, zorluklar ve tedavi sonuçları

Çobanoğlu U ve ark.Turkiye Parazitol Derg 2011;

Hatalı tanı

- Parapnömonik efüzyon ve torasik ampiyem (5 hasta)
- Akciğer kanseri (3 hasta)
- Konjenital kistik adenoid malformasyon (1hasta)
- Akciğer apsesi (2 hasta)

Çobanoğlu U ve ark.Turkiye Parazitol Derg 2011;

- Olguların tanısında
- radyolojik tanı yontemleri
  - akciğer grafisi, USG, BT MRG
- İnvaziv tanı yontemleri
  - bronkoskopi, ince iğne aspirasyon biyopsisi ve torasentez
- **Olgularda preoperatif ayırıcı tanıda HKH duşunulmediği için serolojik yontemler kullanılmadı.**
- Parapnomonik efuzyon ve ampiyem duşunulen olgularda plevral sıvının biyokimyasal ve mikrobiyolojik incelemesi yapıldı.
- Operasyon sırasında olguların preoperatif tanılarının hatalı olduğu anlaşıldı.
- Operasyon materyallerinin patolojik incelenmesi hidatik kist tanısını doğruladı.
- **Hastalar postoperatif ilk üç ay içinde aylık akciğer grafisi ve karaciğer**
- **enzimleri içeren biyokimyasal kan testleri ile takip edildi**.

Çobanoğlu U ve ark.Turkiye Parazitol Derg 2011;

JOURNAL OF CLINICAL MICROBIOLOGY, May 2008, p. 1678–1681 Vol. 46, No. 5
0095-1137/08/$08.00+0 doi:10.1128/JCM.02261-07
Copyright © 2008, American Society for Microbiology. All Rights Reserved.

Comparison of Stool Antigen Detection Kits to PCR for Diagnosis of Amebiasis[▽]

D. Stark,[1*] S. van Hal,[1] R. Fotedar,[1] A. Butcher,[2] D. Marriott,[1] J. Ellis,[3] and J. Harkness[1]

St. Vincent's Hospital, Department of Microbiology, Sydney, Australia[1]; Institute of Medical and Veterinary Science, The Queen Elizabeth Hospital, Woodville, South Australia, Australia[2]; and University of Technology Sydney, Department of Medical and Molecular Biosciences, Broadway, Australia[3]

TABLE 2. Comparison of results obtained by testing 279 fecal samples positive for E complex by microscopy with the Entamoeba CELISA PATH and TechLab *E. histolytica* II ELISA kits compared with *E. histolytica* PCR

ELISA result	No. of samples PCR:	
	Positive	Negative
CELISA		
Positive	5	0
Negative	13	261
TechLab		
Positive	0	3
Negative	18	258

Germany), and a PCR targeting the small-subunit ribosomal DNA was performed on all of the samples. When PCR was used as a reference standard, the CELISA PATH kit showed 28% sensitivity and 100% specificity. The TechLab ELISA (enzyme-linked immunosorbent assay) kit did not prove to be useful in detecting *E. histolytica*, as it failed to identify any of the *E. histolytica* samples which were positive by PCR. With the TechLab kit, cross-reactivity was observed for three specimens, one of which was positive for both *E. dispar* and *E. moshkovskii* while the other two samples contained *E. moshkovskii*. Quantitative assessment of the PCR and ELISA results obtained showed that the ELISA kits were 1,000 to 10,000 times less sensitive, and our results show that the CELISA PATH kit and the TechLab ELISA are not useful for the detection of *E. histolytica* in stool samples from patients in geographical regions where this parasite is not endemic.

ELISA ➡ **Hızlı, kolay, pratik, ucuz**
Duyarlılığı çok düşük, çapraz reaksiyon,
Mikroskopide çok sayıda kist/trofozoit

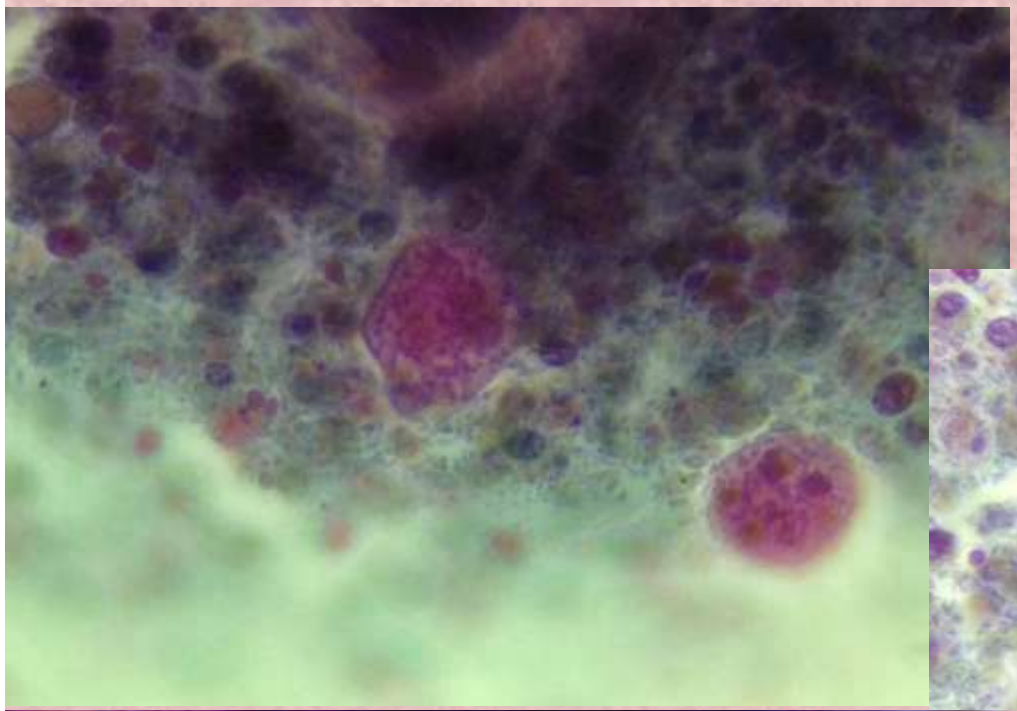

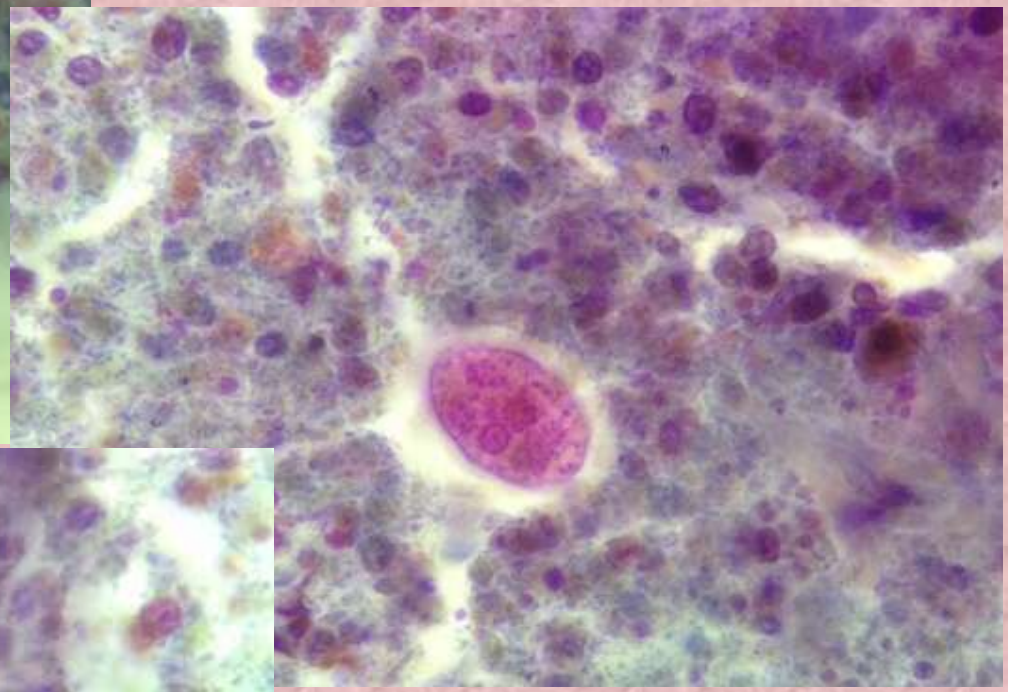

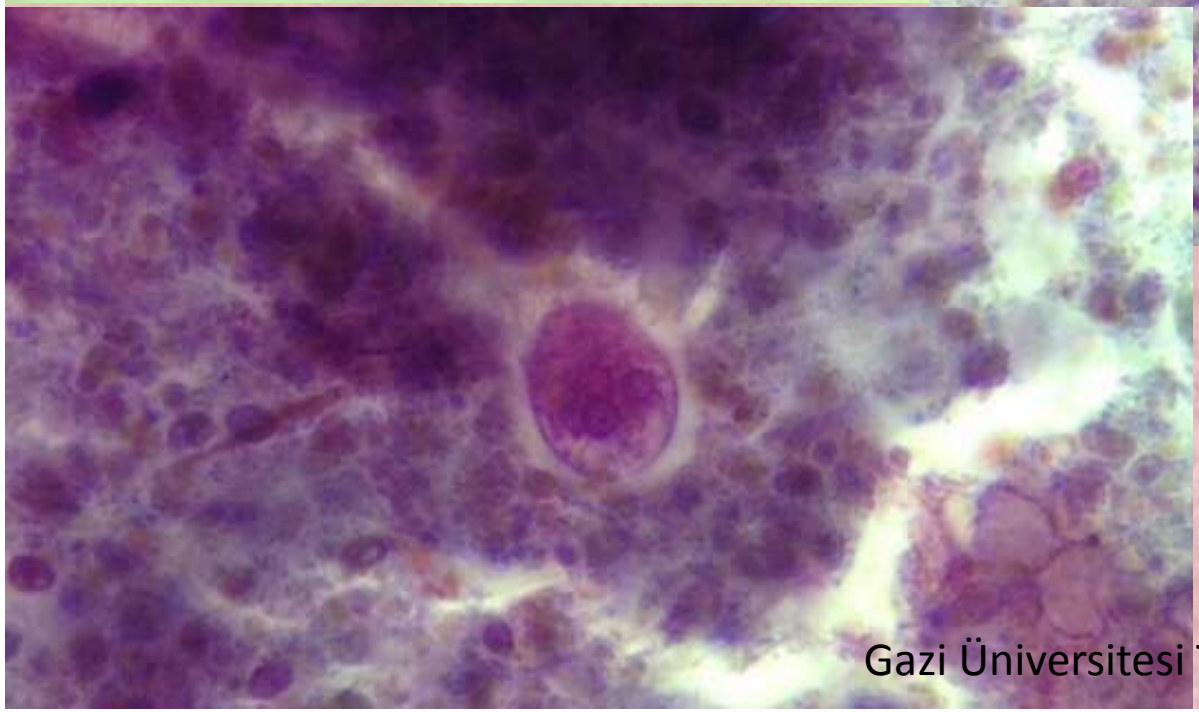

ELISA pozitif

…Yanlış pozitiflik/Çapraz reaksiyon

…Miks enfeksiyon

Archives of Medical Research 37 (2006) 529–534

Archives of Medical Research

ORIGINAL ARTICLE

Overdiagnosis of *Entamoeba histolytica* and *Entamoeba dispar* in Nicaragua: A Microscopic, Triage Parasite Panel and PCR Study

Byron Leiva,[a,b,c,*] Marianne Lebbad,[a,b] Jadwiga Winiecka-Krusnell,[b] Isabel Altamirano,[c] Aleyda Tellez,[a,b,c] and Ewert Linder[a,b]

Table 1. Intestinal parasites found most frequently in 134 individuals (>2 years old) with diarrhea by direct wet smears and other methods*

Parasite detected	Health Centers				Department of Microbiology	
	Direct		Direct		Other methods	
Protozoan	No.	(%)	No.	(%)	No.	(%)
Blastocystis hominis	24	(18)	47	(35)	44	(32.8)[2]
Cryptosporidium spp.	0	(0)	0	(0)	1	(0.7)[3]
Cyclospora cayetanensis	0	(0)	0	(0)	3	(2.2)[3]
Dientamoeba fragilis	0	(0)	0	(0)	3	(0.7)[2]
Endolimax nana	17	(12.6)	16	(11.9)	23	(17)[2]
Entamoeba coli	17	(12.6)	12	(9)	14	(10.4)[1]
E. histolytica/E. dispar	32	(24)	6	(4.5)	8	(6)[2]
Giardia intestinalis	18	(13.4)	21	(15.7)	22	(16.4)[2]
Isospora belli Helminths	0	(0)	0	(0)	1	(0.7)[3]
Ascaris lumbricoides	5	(3.7)	3	(2.2)	5	(3.7)[1]
Hymenolepsis nana	0	(0)	3	(2.2)	8	(6)[1]
Trichura trichiura	3	(2.2)	7	(5.2)	7	(5,2)[1]

*Other methods used: Formalin-ethyl acetate sedimentation technique,[1] iron hematoxylin staining,[2] and modified Ziehl-Neelsen staining.[3]

Table 2. Comparison of PCR, microscopy and Triage Parasite Panel (TPP) for the detection of *E. histolytica /E. dispar*, *Entamoeba histolytica* and *Entamoeba dispar* cysts and trophozoites in 134 individuals with diarrhea

Species	Microscopy*	Triage (TPT)	PCR
Entamoeba histolytica/E. dispar	8 (6%)	1 (0.7%)	12 (9%)
E. histolytica	0**	0**	2 (1.5%)
E. dispar	0**	0**	10 (7.5%)

Kappa value PCR as gold standard; microscopy $\kappa = (0.3)$, Triage (TPP) $\kappa = (0.2)$.
*Microscopy performed at the University.
**not done/not possible.

İshalli 134

- Nijerya
- 199 sağlıklı çocuk
- Mikroskobik inceleme,
- Çoklaştırma yöntemi
- Gerçek zamanlı PZR
  - *Entamoeba histolytica %0*
  - *E. dispar, %18.6*
  - *Giardia intestinalis, %37.2*
  - *Cryptosporidium %1*

Konvansiyonel metodların kullanıldığı önceki çalışmalarda *E. histolytica* taşıyıcılığı yüksek, *G. intestinalis* ise düşük

Efunshile MA et al.Am J Trop Med Hyg. 2015

Yöntem	Avantaj	Dezavantaj
Mikroskobik inceleme	Basit Etken görülür Morfolojik ayrıntılar saptanır	Yavaş Zahmetli Parazİt sayısı az ise düşük duyarlılık Deneyim gerektirir
Seroloji, immünoparazitoloji	Basit ve hızlı Otomasyon Çok sayıda örnek incelenir	Düşük özgüllük Aktif veya geçirilmiş enfeksiyonlar ayırt edilemez Cihaz gereksinimi
İn-vitro besiyeri ve hayvan inokülasyonu	Virülans ve patogenez araştırmaları Canlı parazit eldesi Çalışma modelleri oluşturulması	Pahalı ve yavaş Canlı parazit gereksinimi Türler arası varyasyon tespit edilmeyebilir Hayvan temini ve bakımı gerektirir
İleri tanı ve **moleküler yöntemler**	Paraziti saptar İmmün sistem veya geçirilmiş hastalıktan bağımsız Varyant araştırılması ve ayrımı	Pahalı Çok aşamalı Ölü organizmaları saptar İnhibitör veya kontaminasyon nedeniyle sorunlu sonuç

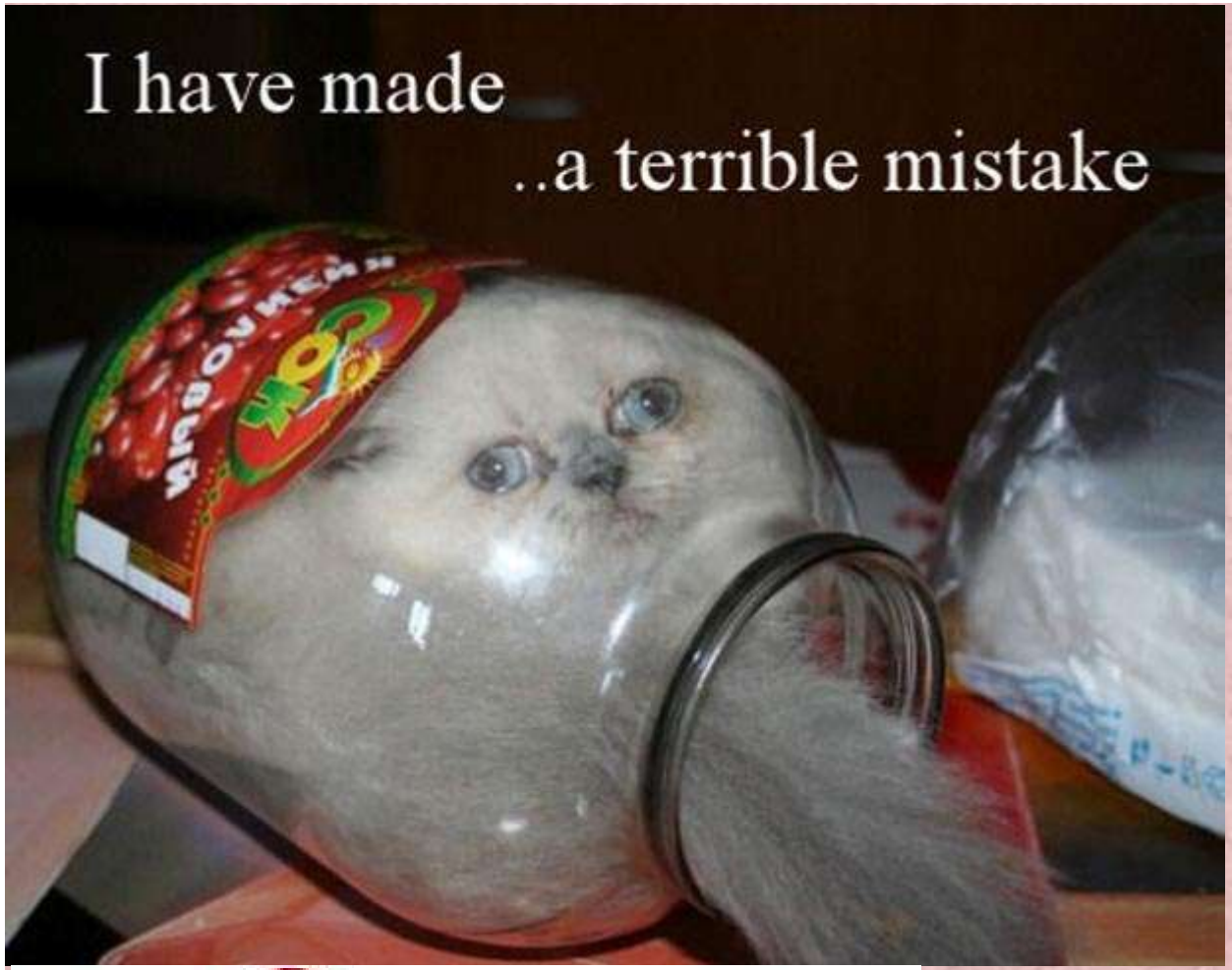

ARTEFAKTLAR



Soğan zarı

Hymenolepis nana

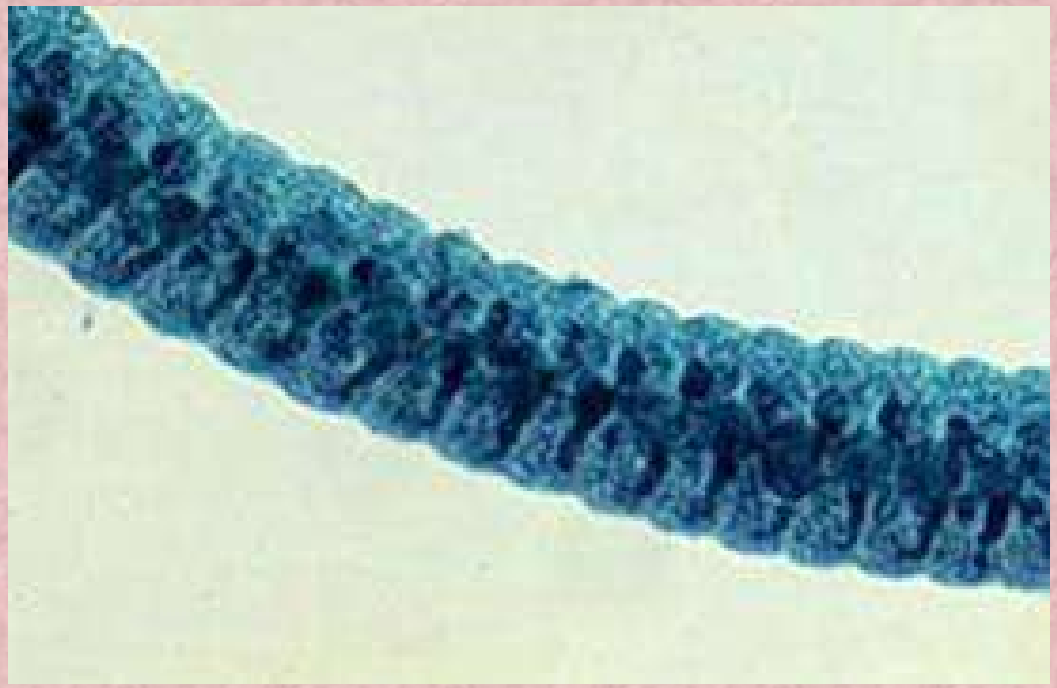

Mukus

Soya filizi



Ascaris lumbricoides

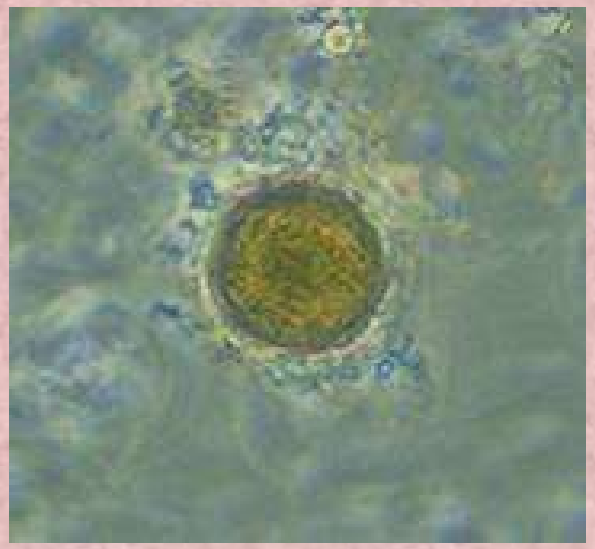

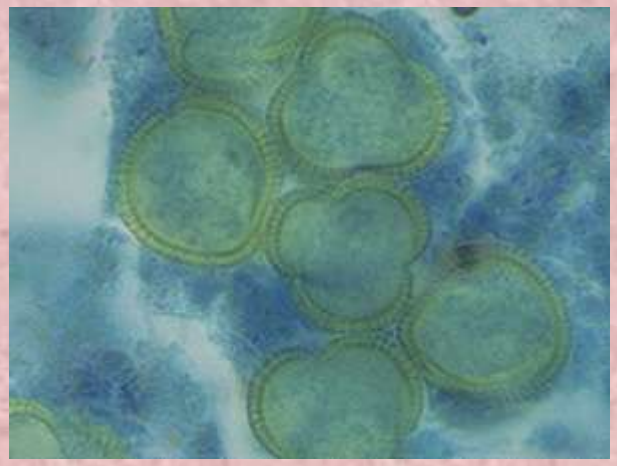

Polen

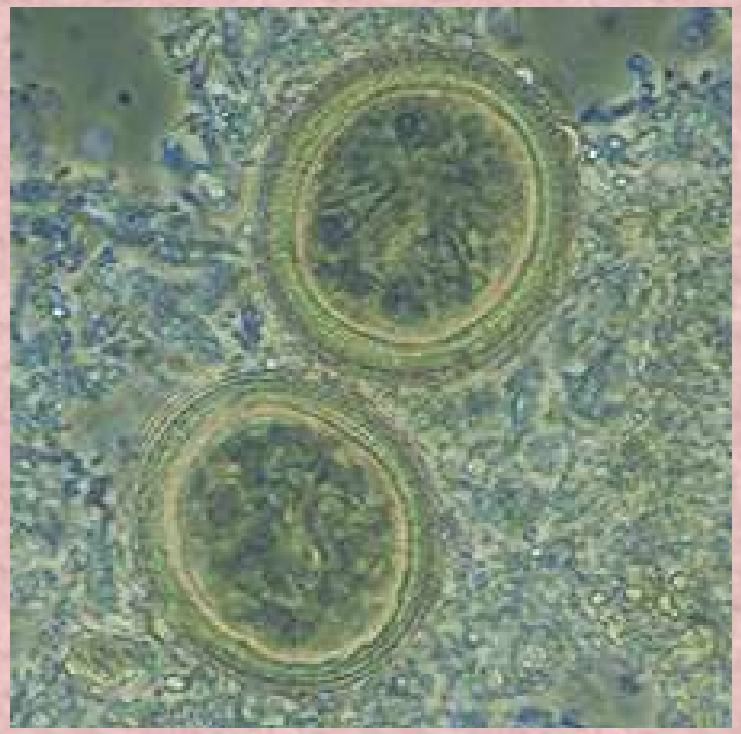

Taenia sp. yumurtası

Bitki hücresi

***Ascaris lumbricoides* döllenmemiş yumurta**

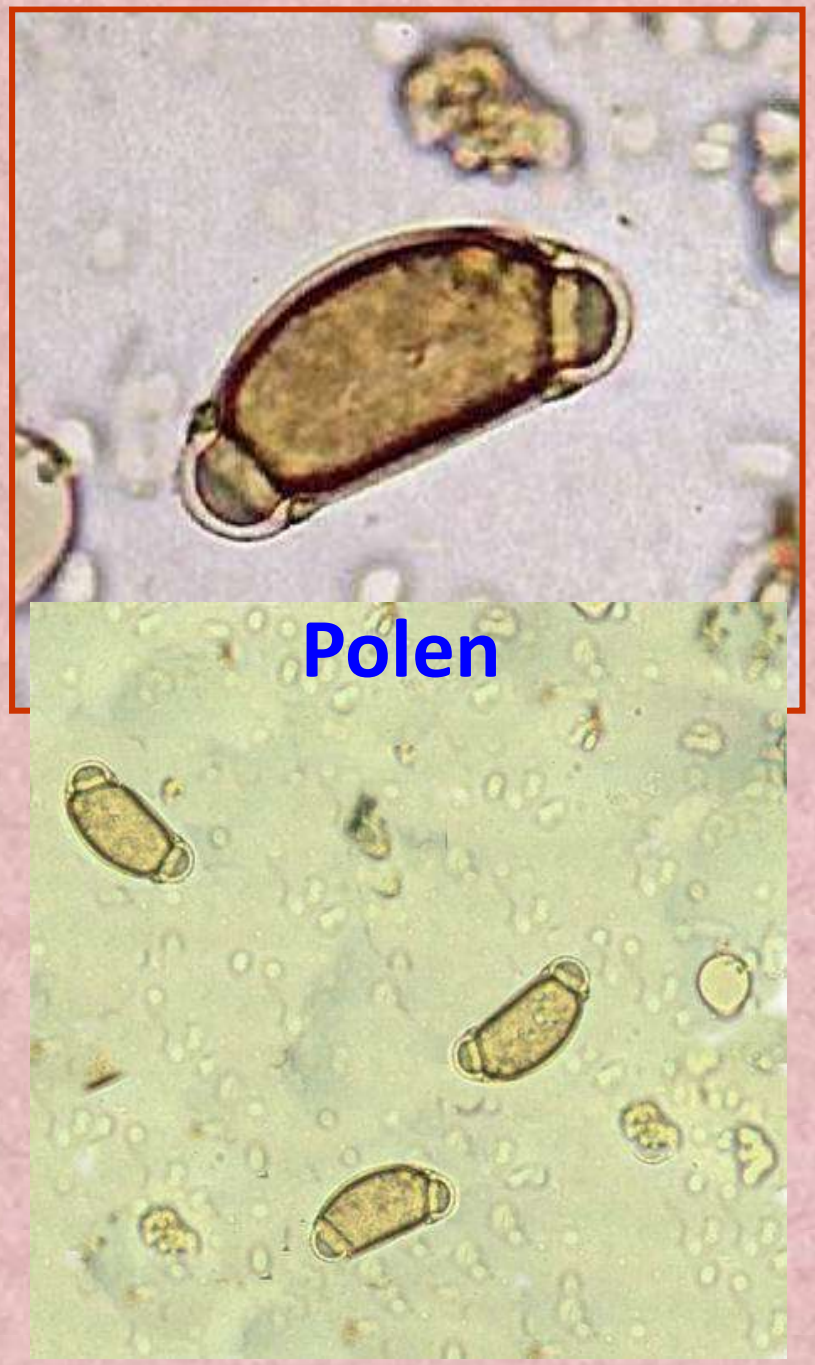

Trichuris trichura **yumurta ve Diatom**

Spor

***Dicrocelium dentriticum* yumurta**

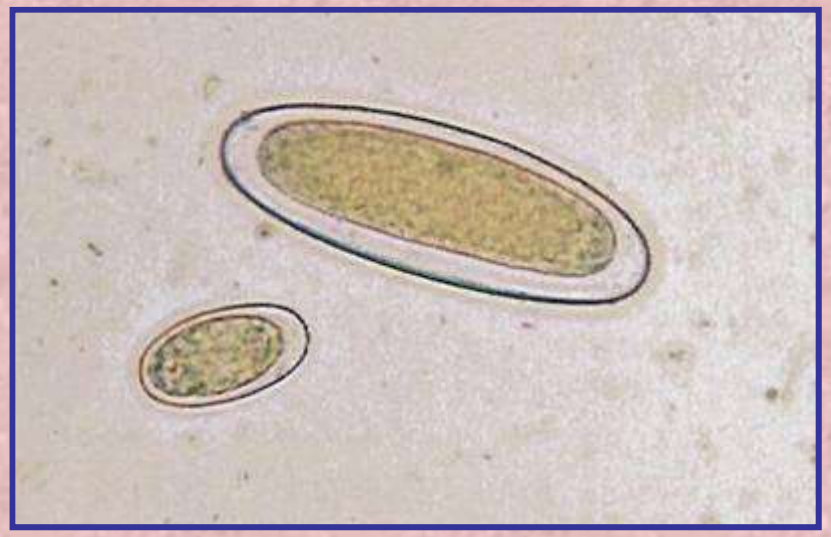

Spor

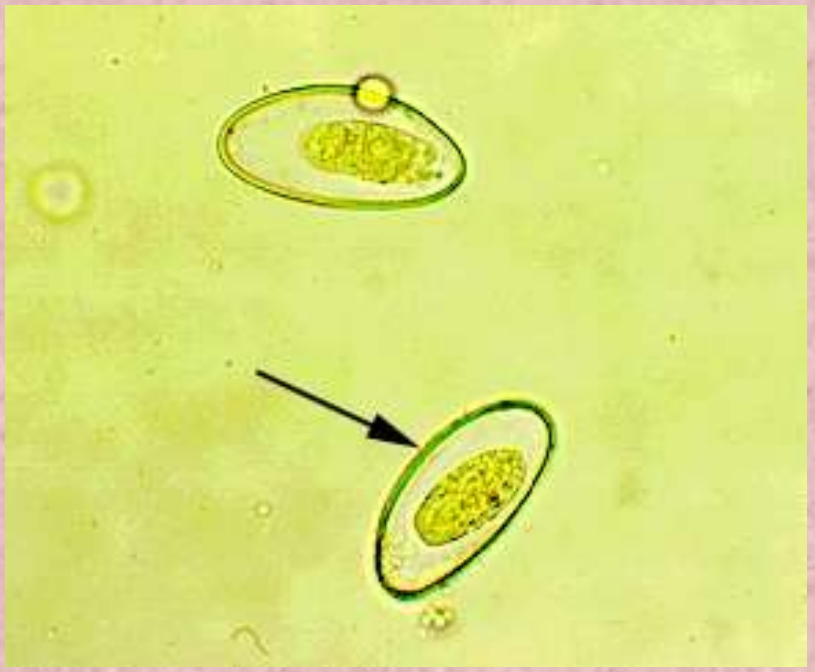

***Enterobius vermicularis* yumurta**

Bitki hücresi

Mite yumurtası

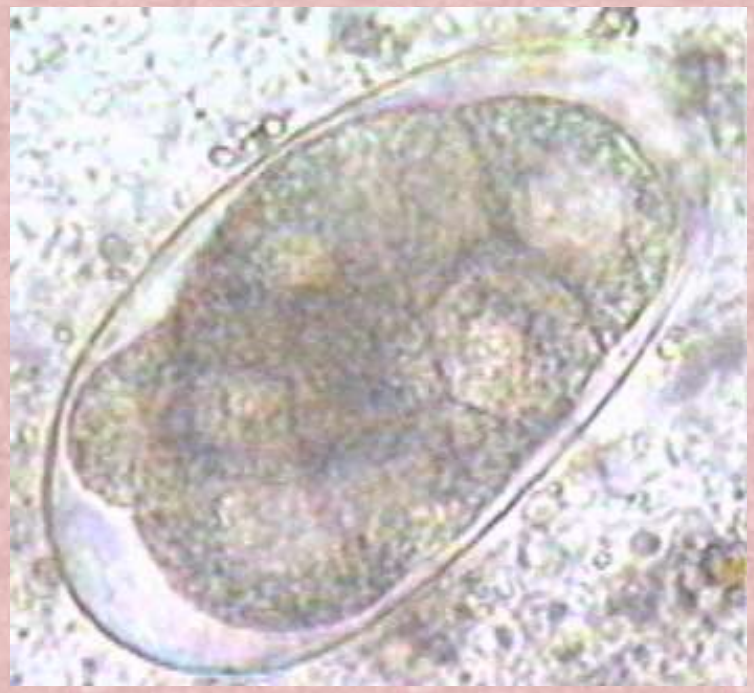

Kancalı kurt yumurtası

Bitki tüyü

Strongyloides stercoralis **larva**

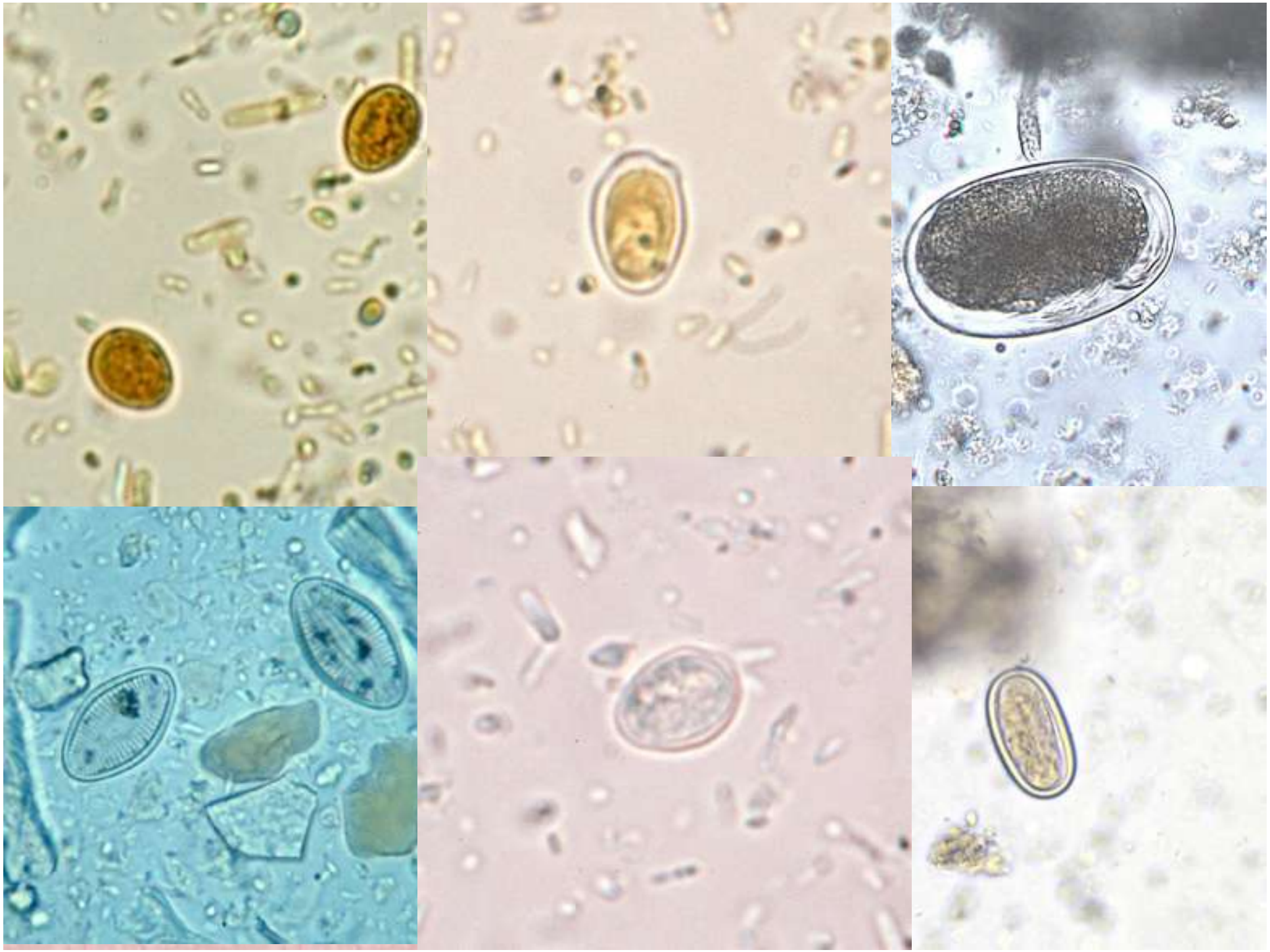

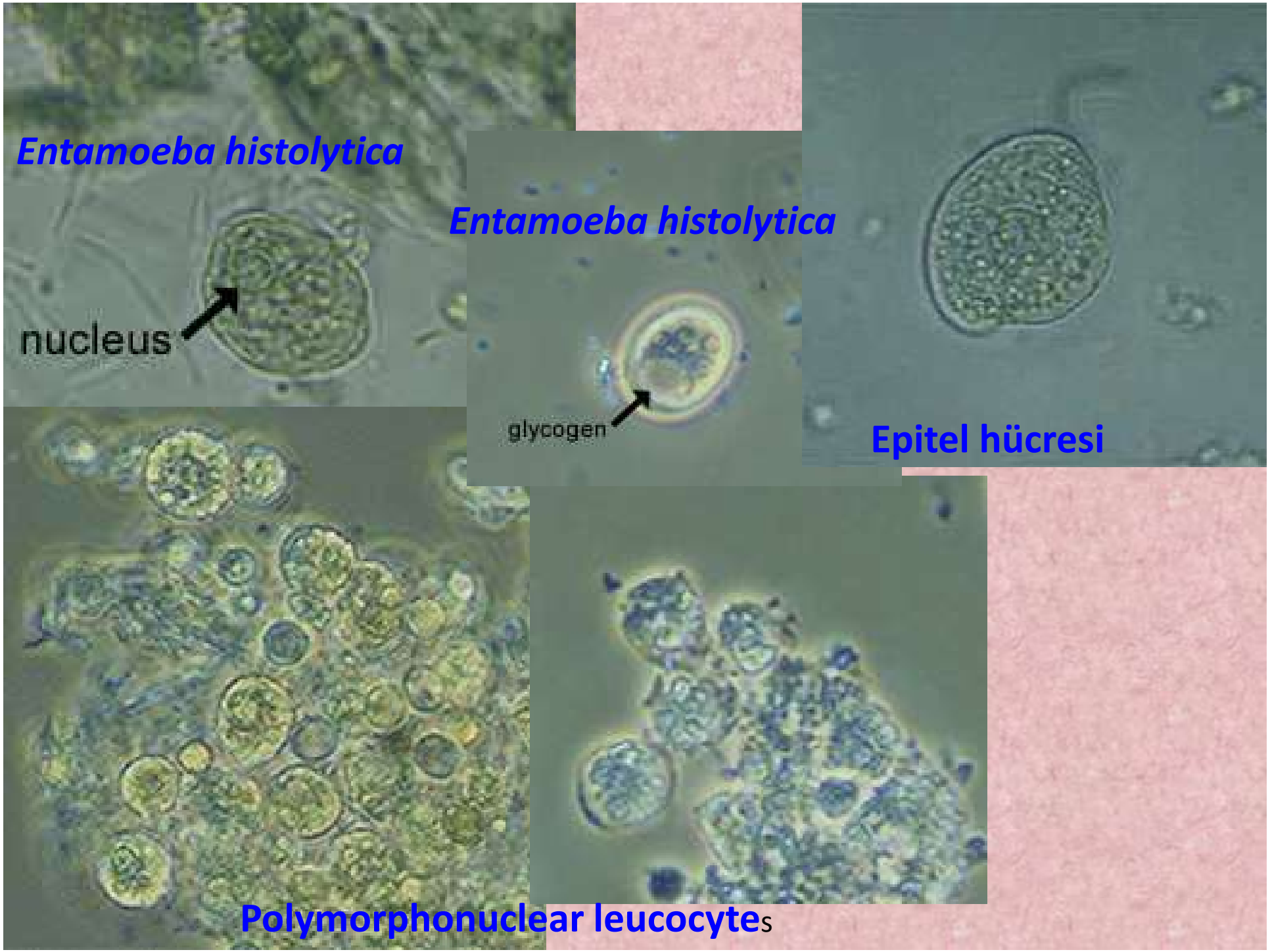
Entamoeba histolytica
nucleus
Entamoeba histolytica
glycogen
Epitel hücresi
Polymorphonuclear leucocytes

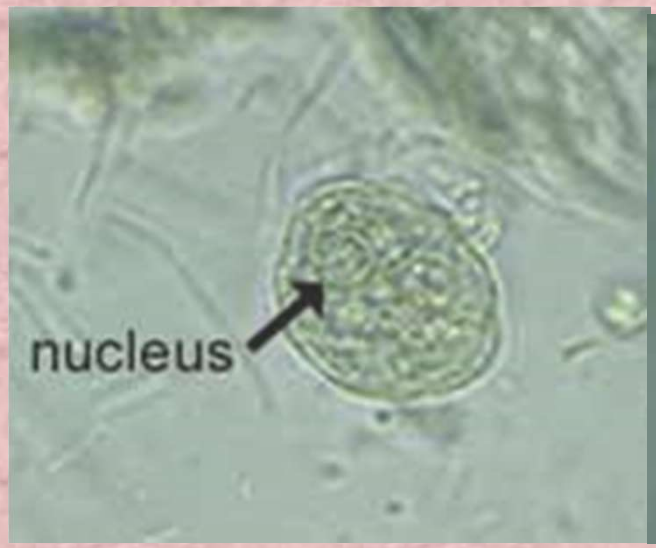

Entamoeba histolytica

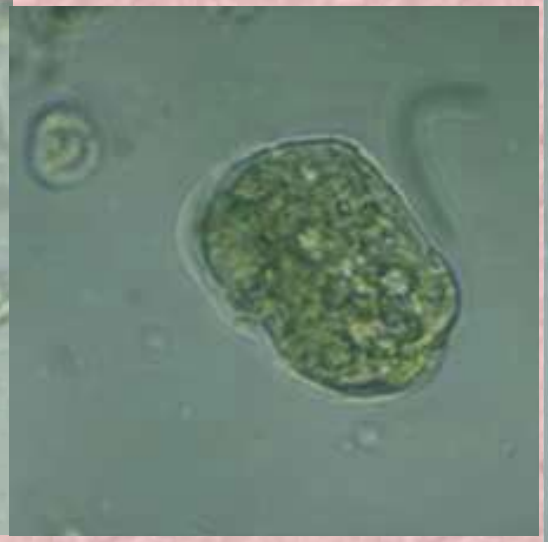

Makrofaj

Epitel hücresi

Entamoeba histolytica

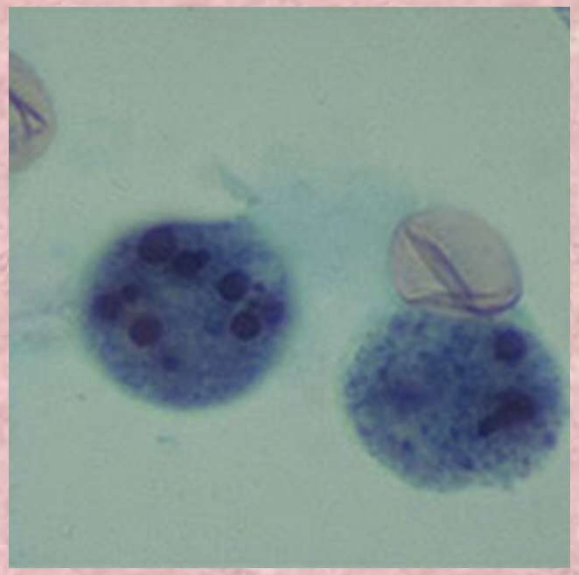

Makrofaj

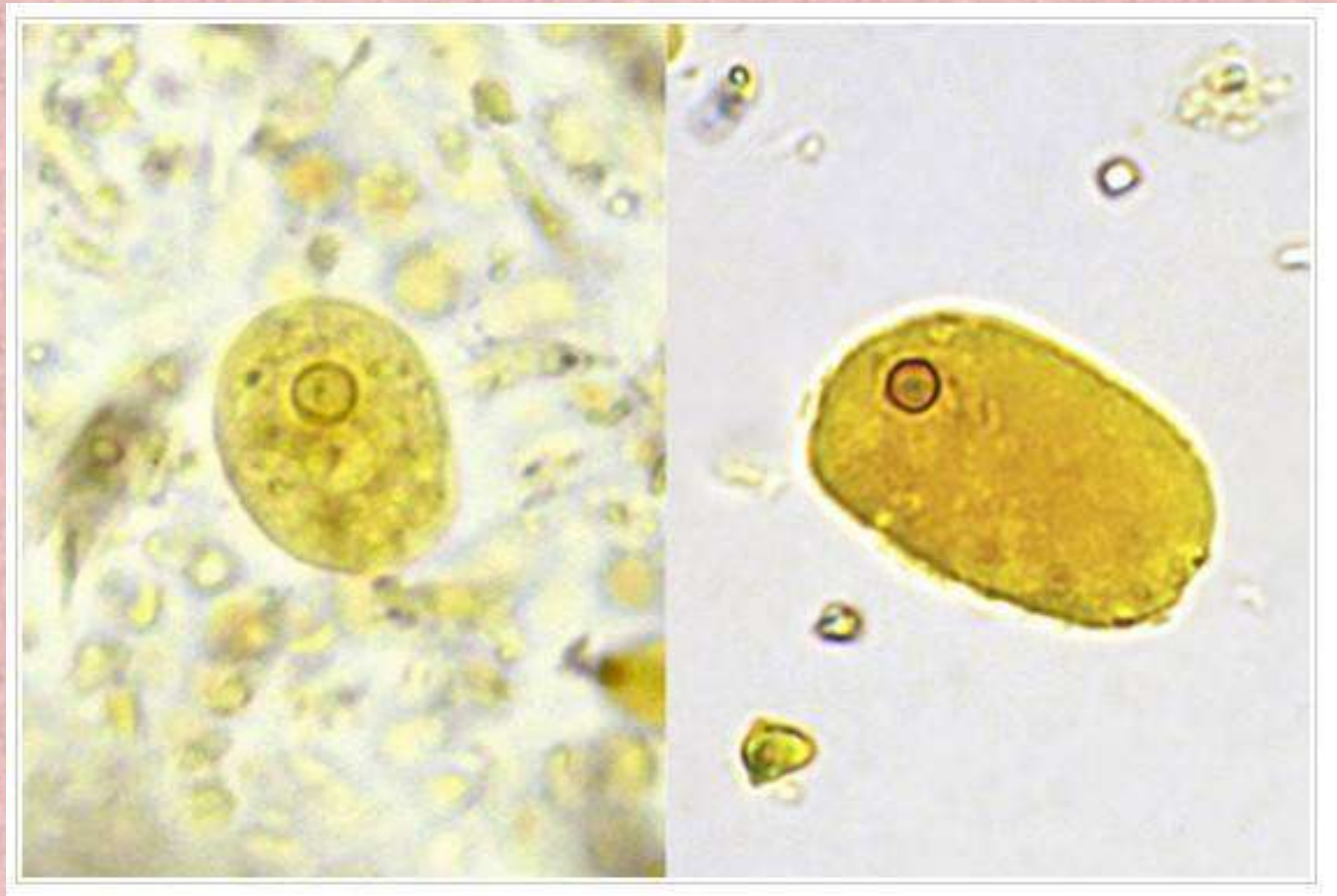

Entamoeba coli **Fekal debris**

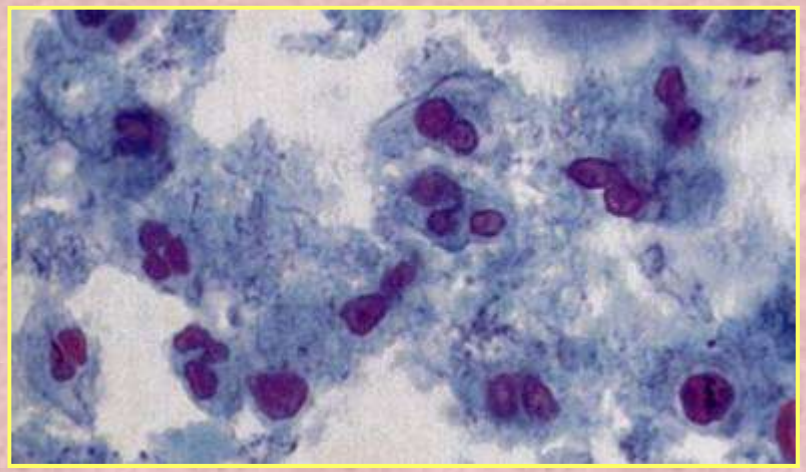

Lökosit

Entamoeba histolytica

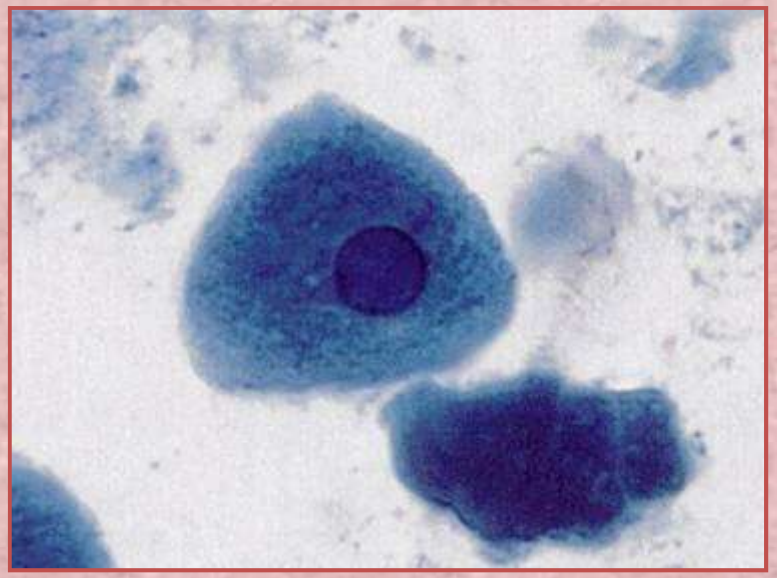

Epitel hücresi

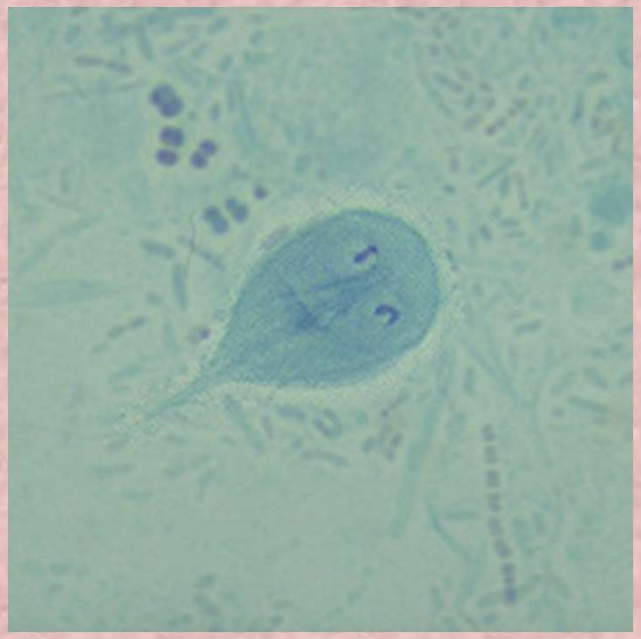

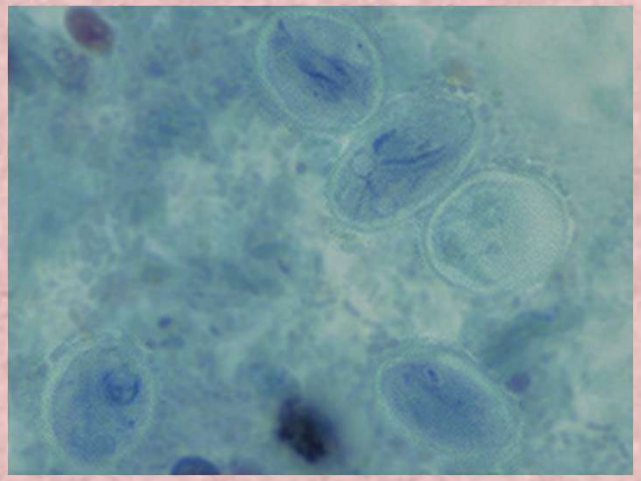

Giardia intestinalis

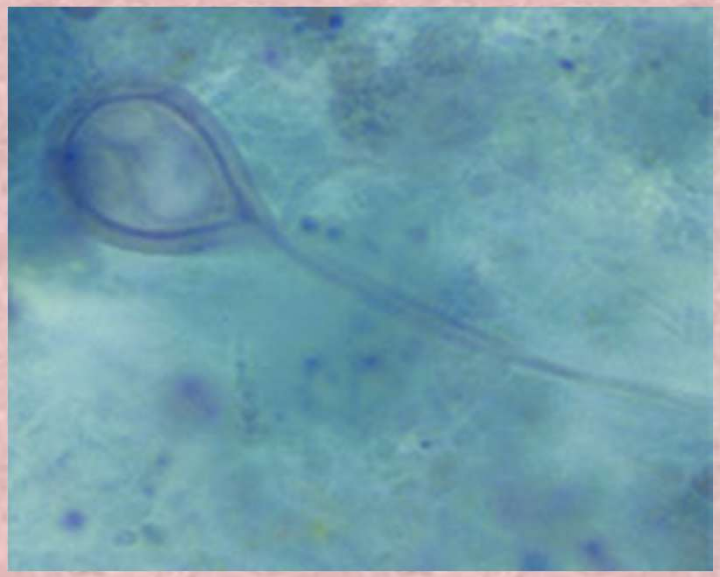

Spor

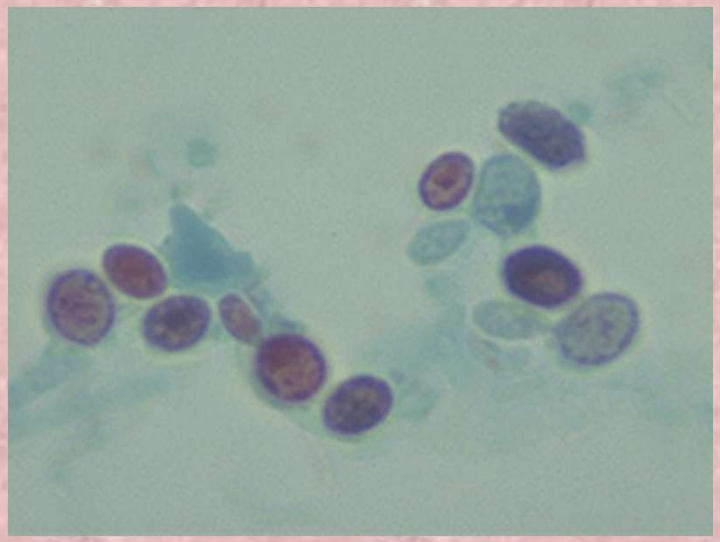

Maya

Trombosit kümesi

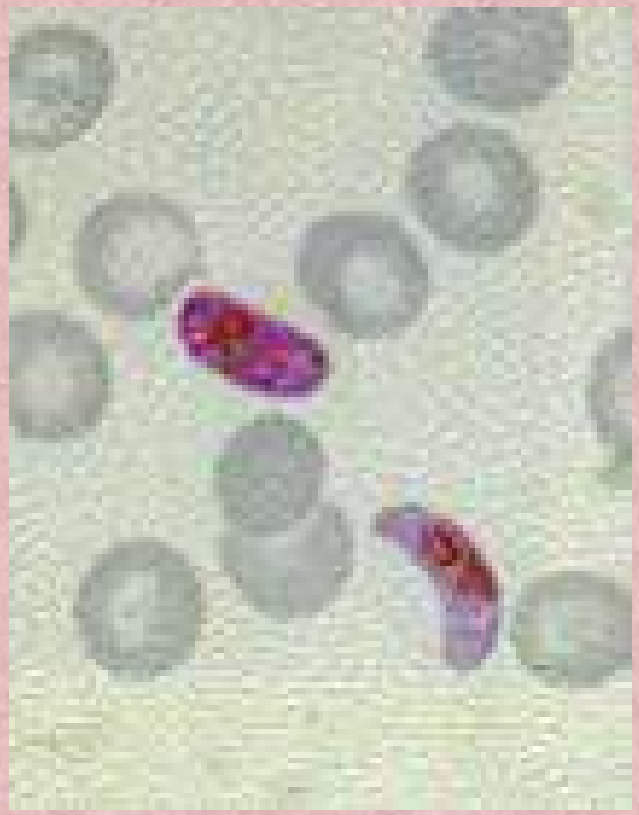

Plasmodium falciparum gametosit

Cabot

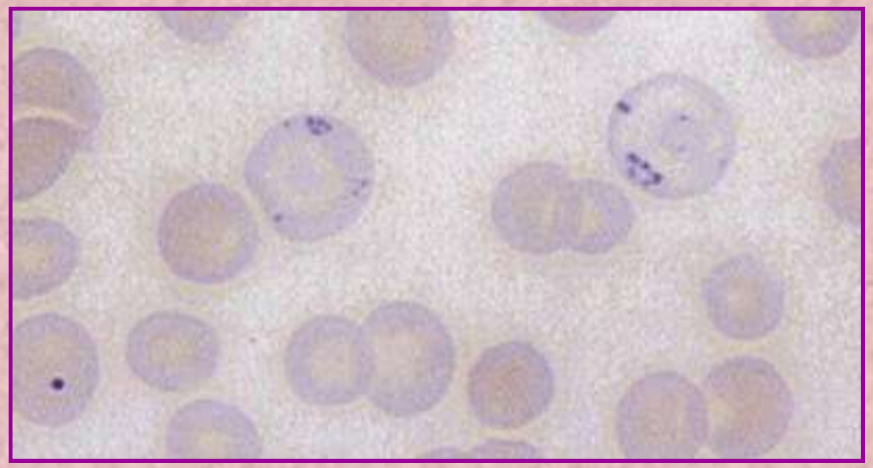

Pappenheimer

Boya

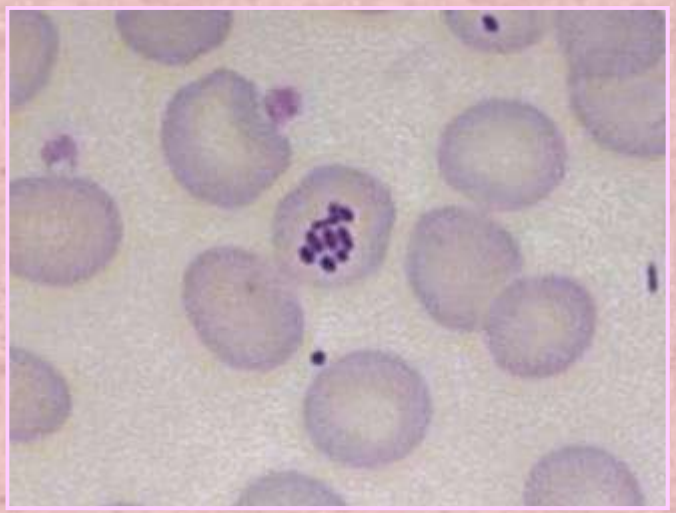

Bakteri

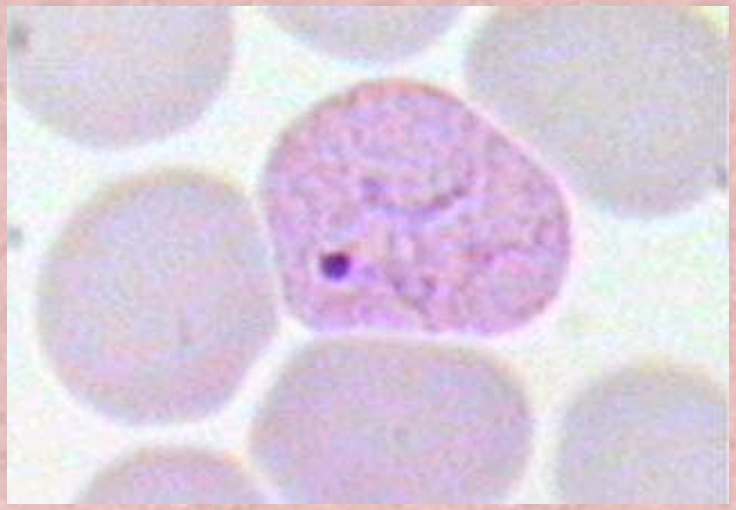

Plasmodium vivax

Bakteri

***Leishmania* amastigot**

İp

Mikrofilarya

Gazi Üniversitesi Tıp Fakültesi Tıbbi Mikrobiyoloji AD.

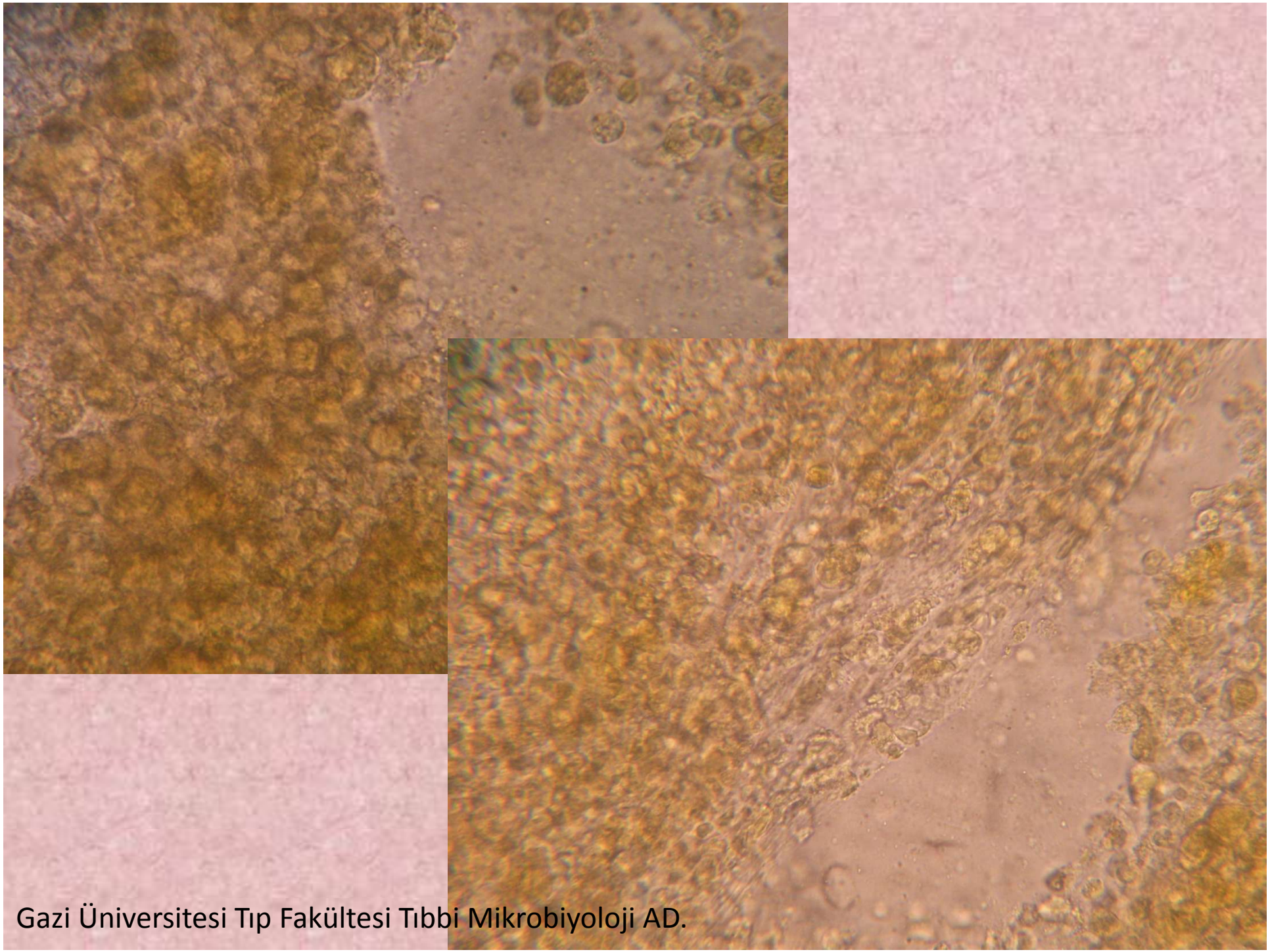

Gazi Üniversitesi Tıp Fakültesi Tıbbi Mikrobiyoloji AD.

Gazi Üniversitesi Tıp Fakültesi Tıbbi Mikrobiyoloji AD.

BMJ Case Reports

Unusual association of diseases/symptoms

Arthropod larvae misidentified as parasitic worm infection

Sreetharan Munisamy,[1] Rachael Kilner[2]

[1]Department of General Internal Medicine, Addenbrooke's Hospital, Cambridge, UK;
[2]Department of General Practice, South Lambeth Road Practice, London, UK

39 Y, Erkek
Londra



Gazi Üniversitesi Tıp Fakültesi Tıbbi Mikrobiyoloji AD.

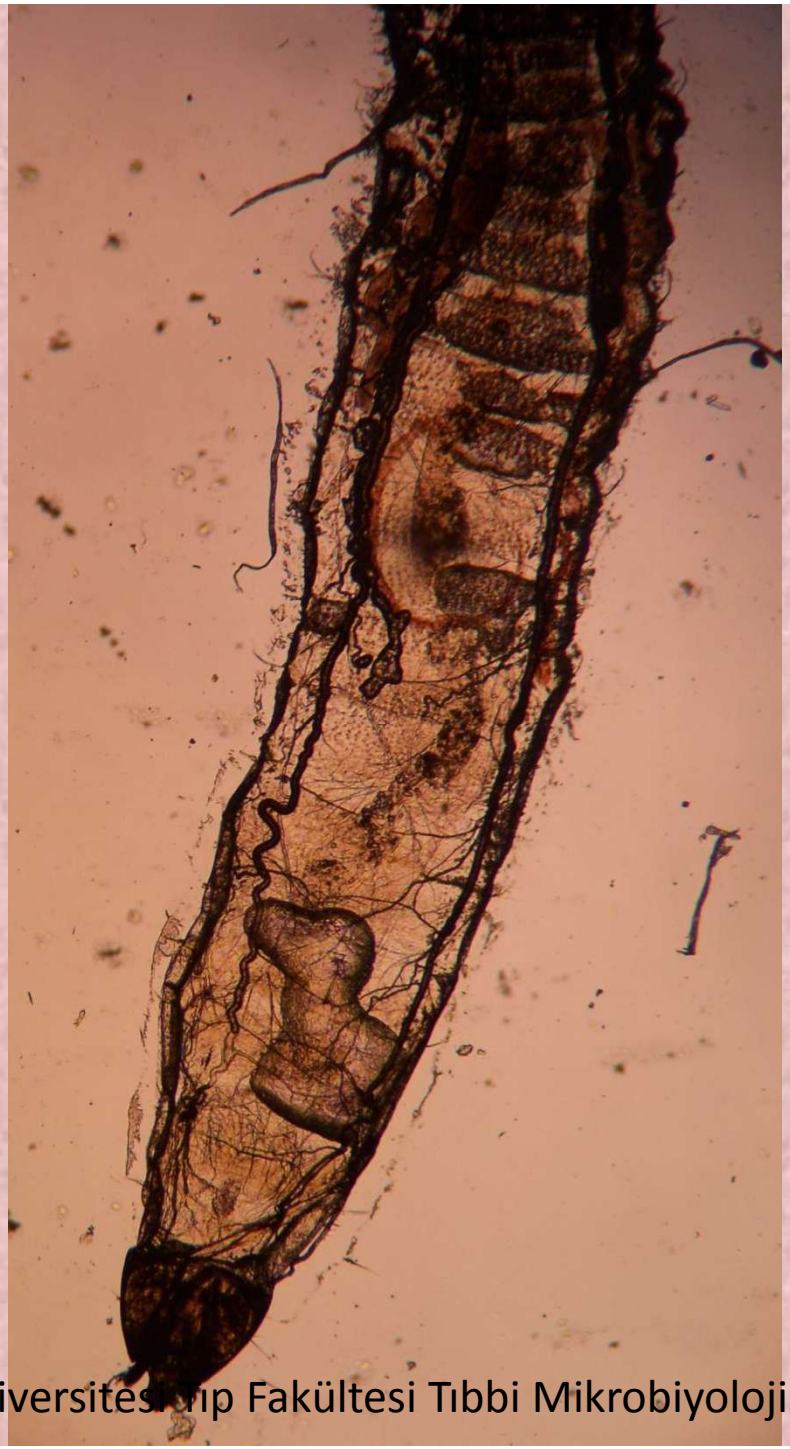

Gazi Üniversitesi Tıp Fakültesi Tıbbi Mikrobiyoloji AD.

Booklice psocids

Delüzyonel parazitoz

DENEYİMLİ VE İŞİNİ SEVEN LABORATUVAR TEKNİSYENİ TANININ TÜM AŞAMALARINDA ÇOK ETKİLİDİR

- Örnek kabulü
- Preparat hazırlanması
- Boya ve fiksatiflerin hazırlanması, uygulanması
- İmmüntanısal testlerin çalışılması
- Örneklerin saklanması ve arşivlenmesi
- Sonuçların raporlanması
- Laboratuvar ve malzemelerin temizlik ve dezenfeksiyonunun takibi
- Depo sayımı ve miad takipleri
- Kalite yönetim sistemi

- Emeklil
öğrener
- Bu yıl ta
verin-le

- **MİKROBİYOLOJİ UZMANI OLARAK, PARAZİT MİKROSKOBİSİ DENEYİMİ EDİNEBİLMEK İÇİN, BİNLERCE ÖRNEK/PREPARAT İNCELEMEMİZ GEREKMEKTE**

- Basit tetkiklerle tanısı mümkün olan hastalıklarda komplike tanı yöntemlerinin ön plana çıkmış olması
- Otomatize sistemlere dayalı yaklaşım tanı sorunlarına neden olmakta
- Periferik yayma günümüzde ihmal mi ediliyor
- Globalleşme ile klasik enfeksiyonların önemi artmakta

Türkiye'yi ziyaret eden yabancı sayısı

- 2014 yılı : 36.837.900 turist

Yıllara Göre Yurtdışına Çıkış

!!!!!!!!!

- Sadece serum fizyolojik ile değil Lugol' solüsyonu da kullanmalıyız
- Çoklaştırma yapmalıyız
- İshalli hastalarda trikrom boyama yapmalıyız
- *Blastocystis* tanısında minikültür kullanmalıyız
- Her hastanın örneğinden yedek ayırmalıyız
- Kan doku parazitleri için parmak ucu kanı kullanmalıyız
- UMS eşliğinde çalışmalıyız
- Hata ve risk yönetimi yapabilmeliyiz
- Klinik laboratuvar işbirliği sağlamalıyız
- Eğitim almalı, tecrübelerden faydalanmalıyız

GAZİ TIP
GAZİ ÜNİVERSİTESİ
Gazi
TIP FAKÜLTESİ
1st INTERNATIONAL
BLASTOCYSTIS SYMPOSIUM
May 28-29, 2015 Gazi University,
Faculty of Medicine, Ankara, TURKEY
27th of May, 2015 Pre-Symposium Course
Methods for Diagnosis & Molecular Epidemiology of Blastocystis
SCIENTIFIC PROGRAMME ADVISORY COMMITTEE
C Graham Clark
C Rune Stensvold
Kevin S W Tan
Ibrahim Doğan
Funda Doğruman-Al
LOCAL ORGANISING COMMITTEE
Ibrahim Doğan
C Rune Stensvold
Funda Doğruman-Al
Zahide Şimşek
Özgür Kurt
Mehmet Tanyüksel
Abstract submission deadline,
March 15, 2015
Early registration deadline,
February 15, 2015
For more information and registration
www.blastomeeting2015.com
olimpiyat

SONUÇ

Gelen örnekleri doğru yöntemlerle hazırlayıp doğru tanı koyabilecek deneyimli uzmanlar yetiştirip bu laboratuvarlarda çalışmalarını sağlamalıyız

TEŞEKKÜR EDERİM